

 GRADA

# VENÓZNÍ OKLUZE SÍTNICE

Jiří Řehák  
Matúš Řehák  
a kolektiv

## Upozornění pro čtenáře a uživatele této knihy

Všechna práva vyhrazena. Žádná část této tištěné či elektronické knihy nesmí být reprodukována a šířena v papírové, elektronické či jiné podobě bez předchozího písemného souhlasu nakladatele. Neoprávněné užití této knihy bude **trestně stíháno**.

*Používání elektronické verze knihy je umožněno jen osobě, která ji legálně nabyla a jen pro její osobní a vnitřní potřeby v rozsahu stanoveném autorským zákonem. Elektronická kniha je datový soubor, který lze užívat pouze v takové formě, v jaké jej lze stáhnout s portálu. Jakékoliv neoprávněné užití elektronické knihy nebo její části, spočívající např. v kopírování, úpravách, prodeji, pronajímání, půjčování, sdělování veřejnosti nebo jakémkoliv druhu obchodování nebo neobchodního šíření je zakázáno! Zejména je zakázána jakákoliv konverze datového souboru nebo extrakce části nebo celého textu, umístování textu na servery, ze kterých je možno tento soubor dále stahovat, přitom není rozhodující, kdo takovéto sdílení umožnil. Je zakázáno sdělování údajů o uživatelském účtu jiným osobám, zasahování do technických prostředků, které chrání elektronickou knihu, případně omezují rozsah jejího užití. Uživatel také není oprávněn jakkoliv testovat, zkoušet či obcházet technické zabezpečení elektronické knihy.*





Copyright © Grada Publishing, a.s.

**Doc. MUDr. Jiří Řehák, CSc., MUDr. Matúš Rehák, Ph.D., a kolektiv**

## **VENÓZNÍ OKLUZE SÍTNICE**

### **Recenze:**

Prof. MUDr. Peter Strmeň, CSc., doc. MUDr. Tomáš Sosna, CSc.

### **Hlavní autoři:**

Doc. MUDr. Jiří Řehák, CSc.

MUDr. Matúš Rehák, Ph.D., FEBO

### **Kolektiv autorů:**

MUDr. Evžen Fric, Ph.D. – Oční oddělení Nemocnice Kyjov

MUDr. Tomáš Jurečka, Ph.D. – Oční klinika NeoVize, Brno

MUDr. Petr Kolář, Ph.D. – Oční klinika FN Brno-Bohunice a LF MU, Brno

Doc. MUDr. Věra Krčová, CSc. – Hemato-onkologická klinika FN a LFUP, Olomouc

MUDr. Radomír Mach – Krajská zdravotní a.s. Ústí nad Labem, Nemocnice Most, o.z.

MUDr. Pavel Němec – Oční klinika 1. LF UK a ÚVN Praha

MUDr. Matúš Rehák, Ph.D., FEBO – Klinik und Poliklinik für Augenheilkunde, Universität Leipzig, Germany, a Oční klinika FN a LFUP, Olomouc

Doc. MUDr. Jiří Řehák, CSc. – Oční klinika FN a LFUP, Olomouc

MUDr. Martin Šín – Oční klinika FN a LFUP, Olomouc

MUDr. Kateřina Špačková – Oční klinika FN a LFUP, Olomouc, a TANA oční centrum, Olomouc

*Autoři a nakladatelství děkují společností Novartis s. r. o., Pfizer, spol. s r.o., Alcon Pharmaceuticals, NEOMED s.r.o. a TANA oční centrum s.r.o. za finanční podporu, která umožnila vydání publikace.*

© Grada Publishing, a.s., 2011

Cover Design © Grada Publishing, a.s., 2011

Vydala Grada Publishing, a.s.

U Průhonu 22, Praha 7

jako svou 4288. publikaci

Odpovědný redaktor Mgr. Luděk Neužil

Sazba a zlom Antonín Plicka

Obrázky 1.2, 7.1, 7.2 a 7.3 nakreslil MUDr. Tomáš Jurečka, Ph.D., perokresby 2.7, 2.11, 2.16, 2.19, 2.20, 6.1, 9.5–9.9 a 10.11 překreslil podle návrhu autorů MgA. Radek Krédl.

Ostatní obrázky, není-li uvedeno jinak, z archivu autorů.

Počet stran 144

1. vydání, Praha 2011

Vytiskly Tiskárny Havlíčkův Brod, a.s.

Husova ulice 1881, Havlíčkův Brod

*Názvy produktů, firem apod. použité v této knize mohou být ochrannými známkami nebo registrovanými ochrannými známkami příslušných vlastníků, což není zvláštním způsobem vyznačeno.*

*Postupy a příklady v knize, rovněž tak informace o lécích, jejich formách, dávkování a aplikaci jsou sestaveny s nejlepším vědomím autorů. Z jejich praktického uplatnění ale nevyplynají pro autory ani pro nakladatelství žádné právní důsledky.*

*Všechna práva vyhrazena. Tato kniha ani její část nesmějí být žádným způsobem reprodukovány, ukládány či rozšiřovány bez písemného souhlasu nakladatelství.*

**ISBN 978-80-247-3480-4** (tištěná verze)

ISBN 978-80-247-7354-4 (elektronická verze ve formátu PDF)

© Grada Publishing, a.s. 2012

# Obsah

<b>Seznam použitých zkratk</b> .....	<b>9</b>	3.1 Pigmentový epitel sítnice .....	35
<b>Předmluva</b> .....	<b>13</b>	3.1.1 Embryologie retinálního pigmentového epitelu .....	35
<b>Úvod</b> .....	<b>15</b>	3.1.2 Celulární biologie pigmentového epitelu sítnice .....	35
<b>1 Anatomie a fyziologie sítnice</b> .....	<b>17</b>	3.1.3 Anatomie pigmentového epitelu sítnice .....	35
1.1 Úvod .....	17	3.1.4 Funkce pigmentového epitelu sítnice ....	36
1.2 Klinická a topografická anatomie sítnice .....	17	3.2 Fotoreceptory .....	37
1.3 Anatomie a fyziologie cévního zásobení sítnice .....	20	3.2.1 Strukturální uspořádání fovey .....	37
1.3.1 Arterie sítnice .....	20	3.2.2 Tyčinky .....	37
1.3.2 Vény sítnice .....	21	3.2.3 Čípky .....	38
1.3.3 Kapilární síť sítnice .....	22	3.3 Barevné a noční vidění .....	39
1.3.4 Cévnatka .....	23	3.3.1 Vznik zrakového vjemu .....	39
1.4 Regulace průtoku krve sítnicí .....	23	3.3.2 Spektrální senzitivita fotoreceptorů ....	39
<b>2 Histologie sítnice</b> .....	<b>25</b>	3.3.3 Fotopigment čípků a tyčinek .....	39
2.1 Úvod .....	25	3.3.4 Senzitivita a adaptace .....	39
2.2 Gliální buňky sítnice .....	27	3.3.5 Základy barevného vidění .....	40
2.2.1 Müllerovy buňky .....	27	<b>4 Epidemiologie a rizikové faktory okluze sítnicové vény</b> .....	<b>43</b>
2.2.2 Astrocyty .....	28	4.1 Epidemiologie .....	43
2.2.3 Mikroglie .....	28	4.2 Systémové rizikové faktory .....	43
2.3 Pigmentový epitel sítnice a fotoreceptory .....	29	4.2.1 Spolupráce s praktickým lékařem a doporučení pro celkovou léčbu .....	47
2.4 Zevní plexiformní vrstva, bipolární buňky a horizontální buňky .....	31	<b>5 Poruchy hematokoagulační kaskády</b> .....	<b>49</b>
2.4.1 Bipolární buňky .....	31	5.1 Hemokoagulační kaskáda a její jednotlivé složky .....	49
2.4.2 Horizontální buňky .....	31	5.1.1 Deficit proteinu S a C .....	50
2.5 Vnitřní plexiformní vrstva, amakrinní a gangliové buňky .....	32	5.1.2 APC-rezistence a Leidenská mutace ....	50
2.5.1 Gangliové buňky .....	32	5.1.3 Hyperprotrombinémie .....	51
<b>3 Fyziologie vidění</b> .....	<b>35</b>	5.2 Poruchy hemokoagulační kaskády u okluzí sítnicových vén .....	51

5.2.1 Role APC-rezistence a Leidenské mutace u sítnicových okluzí .....	51	8.6 Vyšetření adaptace na tmou .....	72
5.2.2 Deficit přirozených antitrombofilních faktorů (AT, PC a PS) .....	52	8.7 Perimetr .....	73
5.2.3 Role hyperprotrombinémie u pacientů s okluzí sítnicové vény .....	52	8.7.1 Metody vyšetřování zorného pole .....	73
5.2.4 Screening hemokoagulačních poruch u mladších pacientů s okluzí sítnicové vény .....	52	8.8 Optická koherenční tomografie .....	74
5.3 Antifosfolipidový syndrom .....	52	8.8.1 Úvod .....	74
5.3.1 Definice antifosfolipidového syndromu .....	52	8.8.2 Fyzikální princip optické koherenční tomografie .....	74
5.3.2 Riziko trombózy a terapie pacientů s antifosfolipidovým syndromem .....	53	8.8.3 Normální obraz makuly při optické koherenční tomografii .....	74
5.3.3 Antifosfolipidový syndrom a okluze sítnicových vén .....	53	8.8.4 Optická koherenční tomografie u okluze sítnicové vény .....	75
5.4 Doporučení pro klinickou praxi .....	54	8.9 Fluorescenční angiografie .....	75
<b>6 Patofyziologie venózního uzávěru v sítnici .....</b>	<b>57</b>	8.9.1 Úvod .....	75
6.1 Útlak sítnicové vény a oblenění krevního toku ....	57	8.9.2 Fyziologicko-farmakologický základ fluorescenční angiografie .....	76
6.1.1 Kmenová okluze sítnicové vény .....	58	8.9.3 Technika vyšetření fluorescenční angiografií .....	76
6.1.2 Okluze větve sítnicové vény .....	59	8.9.4 Nežádoucí účinky intravenózního podání fluoresceinu .....	76
6.2 Degenerativní změny cévní stěny .....	59	8.9.5 Normální fluorescenční angiogram .....	76
6.3 Zvýšení koagulační aktivity (trombofilní stavy) .....	60	8.9.6 Angiografický obraz okluze centrální sítnicové vény .....	76
6.4 Komplexnost patogeneze okluze sítnicové vény .....	60	8.9.7 Angiografický obraz okluze větve sítnicové vény .....	76
<b>7 Patofyziologie makulárního edému u okluze sítnicové vény .....</b>	<b>63</b>	<b>9 Okluze větve sítnicové vény .....</b>	<b>79</b>
7.1 Funkce hemoretinální bariéry .....	63	9.1 Klinický obraz okluze sítnicové vény .....	79
7.1.1 Struktura hemoretinální bariéry (tight junctions, zonula occludens) .....	63	9.2 Přirozený průběh okluze větve sítnicové vény ....	79
7.1.2 Vnitřní hemoretinální bariéra .....	65	9.3 Prognóza zrakové ostrosti u okluze větve sítnicové vény .....	80
7.1.3 Zevní hemoretinální bariéra .....	66	9.4 Patofyziologie makulárního edému u okluze větve sítnicové vény .....	83
7.2 Buněčný transport látek a vody .....	66	9.4.1 Patogeneze makulárního edému u okluze větve sítnicové vény .....	83
7.2.1 Transport vody v sítnici a vznik makulárního edému .....	67	9.4.2 Současný stav problematiky .....	84
7.3 Otok buněk glie a role VEGF u okluze sítnicové vény .....	67	9.4.3 Patogeneze makulárního edému a úloha autoregulace .....	84
<b>8 Vyšetřovací metody .....</b>	<b>69</b>	9.4.4 Kolaterální systémy .....	85
8.1 Vyšetření zrakové ostrosti do dálky .....	69	9.4.5 Arteriální konstriktce – technika laserové fotokoagulace u okluze větve sítnicové vény .....	86
8.1.1 Subjektivní vyšetřovací metody zrakové ostrosti .....	69	9.5 Terapie okluze větve sítnicové vény .....	87
8.2 Vyšetření zrakové ostrosti na blízko .....	71	9.5.1 Medikamentózní terapie okluze větve sítnicové vény .....	87
8.3 Objektivní vyšetřovací metody .....	71	9.5.2 Chirurgická léčba okluze větve sítnicové vény .....	88
8.4 Vyšetření kontrastní citlivosti .....	71	9.6 Kazuistiky .....	94
8.5 Vyšetření barvocitu .....	72	9.6.1 Kazuistika č. 1 .....	94
		9.6.2 Kazuistika č. 2 .....	99

<b>10 Kmenová okluze sítnicové vény .....</b>	<b>105</b>	10.7.1 Steroidy .....	118
10.1 Klinický obraz kmenové okluze sítnicové vény .....	105	10.7.2 Anti-VEGF látky .....	119
10.2 Diagnostika kmenové okluze sítnicové vény ...	106	<b>11 Zvětšovací pomůcky pro slabozraké s venózními okluzemi sítnice .....</b>	<b>127</b>
10.3 Klasifikace kmenové okluze sítnicové vény ....	106	11.1 Úvod .....	127
10.4 Diferenciální diagnostika kmenové okluze sítnicové vény .....	109	11.2 Klasifikace stupňů slabozrakosti podle WHO .....	127
10.5 Prognóza zrakové ostrosti u pacientů s kmenovou okluzí sítnicové vény .....	110	11.3 Pomůcky pro zrakově postižené .....	127
10.5.1 Přirozený průběh kmenové okluze sítnicové vény .....	110	11.3.1 Optické pomůcky pro zrakově postižené .....	128
10.5.2 Konverze neischemické kmenové okluze sítnicové vény do ischemické formy .....	111	11.3.2 Neoptické pomůcky pro zrakově postižené .....	133
10.6 Terapie kmenové okluze sítnicové vény .....	111	11.4 Závěr .....	133
10.6.1 Medikamentózní terapie .....	111	<b>Rejstřík .....</b>	<b>135</b>
10.6.2 Laserová fotokoagulace .....	115		
10.6.3 Chirurgické postupy .....	116		
10.7 Intravitreálně aplikovaná léčiva .....	117		







# Seznam použitých zkratek

---

a.	arterie
ABCR	ATP-binding cassette transporter
ACA	antikardiolipinové protilátky
ACR	arteria centralis retinae
AKo	arteriolární konstriktce
APC	aktivovaný protein C
APS	antifosfolipidový syndrom
aPTT	parciální tromboplastinový čas
AQP	aquaporin
ASA	kyselina acetylsalicylová
AT	antitrombin
ATP	adenozintrifosfát
AV	arteriovenózní
A/V	nepoměr arteriálního a venózního volumu
AV-RVO	okluze v místě AV křížení
BMI	body mass index
BVO SG	Branch Vein Occlusion Study Group
CI	interval spolehlivosti (confidence interval)
CME	cystoidní makulární edém
CT	počítačová tomografie
CVO SG	Central Vein Occlusion Study Group
DB	čípkové bipolární buňky
DBs	difuzní čípkové bipolární buňky
DNA	kyselina deoxyribonukleová
DV	dlouhá vlnová senzitivita
ERG	elektroretinogram
ETDRS	Early Treatment Diabetic Retinopathy Study
ETDR SG	Early Treatment Diabetic Retinopathy Study Group
F	faktor
FAG	fluorescenční angiografie
FAZ	foveální avaskulární zóna
GC	gangliové buňky

GCL	vrstva gangliových buněk
Grid LFK	mřížková fotokoagulace
HC	horizontální buňky
HCT	hematokrit
HGF	hepatální růstový faktor
HRB	hematoretinální bariéra
IL	interleukin
INL	vnitřní jaderná vrstva
INR	mezinárodní normalizovaný poměr tromboplastinového času
IPL	vnitřní plexiformní vrstva
IS	vnitřní segment (fotoreceptorů)
JAM	junction adhesion molecule
KOSV	kmenová okluze sítnicové vény
KV	krátká vlnová senzitivita
LA	lupus antikoagulans
LCS	lamina cribrosa sclerae
LFK	laserová fotokoagulace
LWMH	nízkomolekulární heparin
MAR	minimální úhel rozlišení
MB	Müllerovy buňky
ME	makulární edém
MEX	měkké exsudáty, vatovitá ložiska (cotton wool spots)
MLE	zevní limitující membrána
MLI	vnitřní limitující membrána
MR	magnetická nukleární rezonance
n.	nervus
MTHFR	metylentetrahydrofolátreduktáza
NONHS	bez otoku terče zrakového nervu
NVG	neovaskulární glaukom
OC-RVO	okluze v oblasti exkavace terče zrakového nervu
OCT	optická koherenční tomografie (optical coherence tomography)
ONHS	otok terče zrakového nervu (optic nerve head swelling)
ONL	zevní jaderná vrstva
OPL	zevní plexiformní vrstva
OR	poměr šancí (odds ratio)
OS	zevní segment (fotoreceptorů)
OSV	okluze sítnicové vény
PC	protein C
PCR	polymerázová řetězová reakce
PD	papilární diametr
PL	fosfolipidy
PRP	panretinální laserová fotokoagulace
PS	protein S
RB	tyčinkové bipolární buňky
PPV	pars plana vitrektomie
RBP	retinol binding protein

---

RNA	kyselina ribonukleová
RNFL	hyperreflexní vrstva retinálních nervových vláken
RNO	radiální neurotomie optiku
RPE	retinální pigmentový epitel
rt-PA	rekombinantní tkáňový aktivátor plazminogenu
SV	sítnicová vena
SVI	střední vlnová senzitivita
SWAP	Short Wavelength Automated Perimetry
TEN	tromboembolická nemoc
TP	tromboplastin
UV	ultrafialové (záření)
VCR	vena centralis retinae
VEGF	cévní endotelový růstový faktor (vascular endothelial growth factor)
VEP	zrakově evokované potenciály
VPMD	věkem podmíněná makulární degenerace
VOSV	větvová okluze sítnicové vény
WHO	Světová zdravotnická organizace
ZO	zraková ostrost
ZN	zrakový nerv





# Předmluva

---

Čtenáři se dostává do rukou první vydání publikace, která detailně a komplexně rozebírá problematiku venózních okluzí sítnice. Myšlenka, že by tato kniha měla vzniknout, se zrodila před více než rokem a impulzem bylo konstatování, že o venózní okluzi sítnice bylo v posledních letech napsáno sice hodně, avšak publikované zprávy obsahují často protichůdné závěry, mají řadu metodologických nedostatků a nedostatečnou evidenci. Orientovat se v těchto protichůdných zprávách je pro oftalmologa, který se dlouhodobě problematikou venózních okluzí nezabývá, velmi složité, často až nemožné. Věřím, že tato publikace výrazně pomůže široké oftalmologické veřejnosti se v této problematice lépe orientovat, tak aby se jejich pacienti s tímto poměr-

ně častým vaskulárním onemocněním sítnice dostali k efektivní léčbě včas a měli tak co největší šanci na dobrý výsledek.

Kniha obsahuje přesné návody, jak postupovat v detekci rizikových faktorů, jak léčit zejména větвовé okluze sítnicové vény, kde naše léčebné možnosti jsou mnohem větší než v případě kmenové okluze. Každá kapitola obsahuje rozsáhlý seznam citací – to vše, věřím, bude cenným pomocníkem těm oftalmologům, kteří se této problematice chtějí věnovat hlouběji, a to jak léčebně, tak výzkumně.

*Jiří Řehák*



# Úvod

*Jiří Řehák, Matúš Reháč*

Okluze sítnicové vény je po diabetické retinopatii druhým nejčastějším vaskulárním onemocněním sítnice. Venózní uzávěr představuje vážnou alteraci sítnicové cirkulace, která má často za následek těžké ireparabilní změny v sítnici spojené s trvalým poklesem zrakové ostrosti.

Cílem této publikace je přiblížit problematiku venózních okluzí sítnice jak oftalmologům prvního kontaktu, kteří se musí dokázat správně rozhodnout, zda si pacienta ponechají ve své péči, tzn. pacient bude pouze na podpůrné medikamentózní léčbě, nebo zda pacienta odešlou na specializované pracoviště k laserové či chirurgické léčbě. Publikace je také určena těm oftalmologům, kteří se chtějí touto problematikou zabývat hlouběji. V knize najdou přesně popsané léčebné postupy s uvedením stávajícího všeobecného názoru na ně. V případě stále kontroverzní techniky arteriolární konstriktce je v knize podrobně rozebrána teoretická báze použití této techniky, velmi podrobně je popsána metodologie této léčby včetně velmi instruktivních kazuistik, a konečně jsou

popsány nejčastější chyby, které vedou k neúspěšnému použití této techniky laserové fotokoagulace.

Zatímco okluze větve sítnicové vény (SV) má vcelku dobrou prognózu, tak kmenová okluze SV má prognózu obecně mnohem horší. I když se ve studiu etiopatogeneze tohoto onemocnění v posledních letech docílilo pokroku, nadále zůstává stav dnešních poznatků spíše na úrovni hypotéz a znalosti jen některých jeho rizikových faktorů. Tomuto stavu odpovídají i momentální možnosti léčby a nadále platí, že zatím neexistuje účinná kauzální terapie kmenové okluze SV. V případě okluze větve SV stále platí, že jediný efektivní terapeutický postup, který má dostatečnou evidenci, je v současné době pouze mřížková fotokoagulace a metodika použití této techniky popsaná výzkumným týmem Branch Vein Occlusion Study Group z roku 1984.

Vzhledem k rozdílnému průběhu, prognóze a léčbě větvtvých a kmenových okluzí SV budou tyto dvě klinické jednotky probrány odděleně.





# 1 Anatomie a fyziologie sítnice

Tomáš Jurečka

## 1.1 Úvod

Oko je vysoce specializovaný smyslový orgán přizpůsobený k převodu světelné energie na akční potenciály nervové soustavy – fotopercepci. Tunica nervosa bulbi sestává z vnějšího listu – pigmentového epitelu sítnice (RPE), a vnitřního listu – neurosenzorické sítnice. Nachází se v něm obrazová rovina optického systému oka. Zde dochází ke konverzi obrazu vnějšího prostředí na nervové vzruchy, které jsou dále převáděny zrakovou dráhou do mozkových center, kde jsou analyzovány.

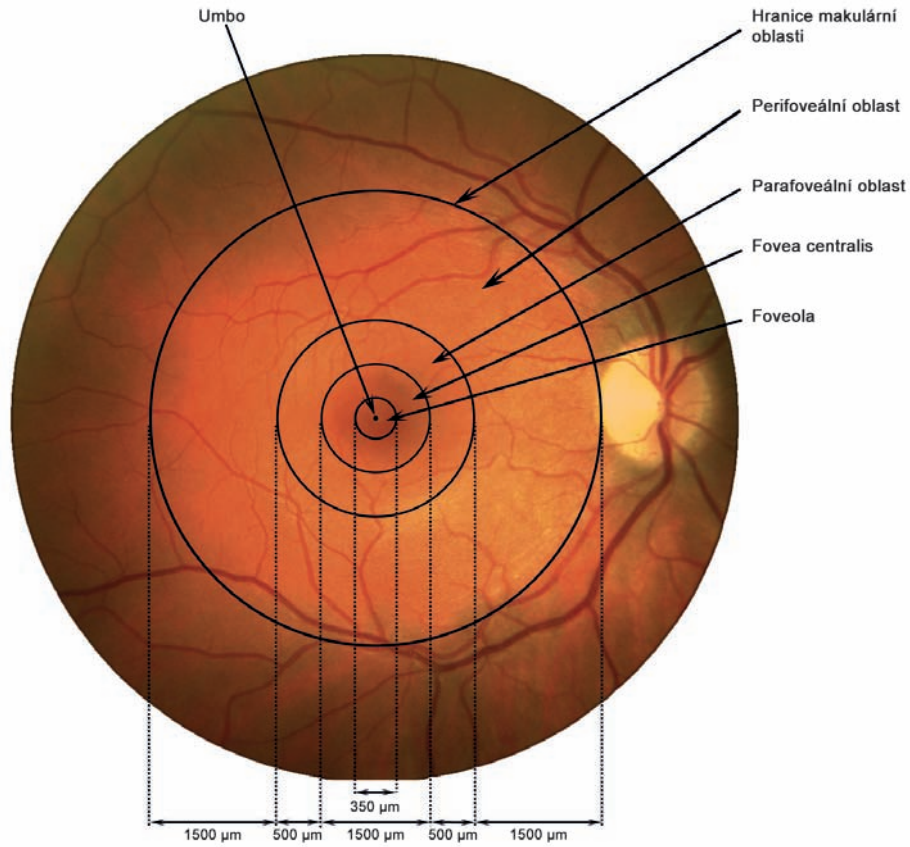
## 1.2 Klinická a topografická anatomie sítnice

Sítnice představuje makroskopicky velmi jemnou transparentní blánu růžového zbarvení o ploše přibližně 266 mm<sup>2</sup>, jejíž tloušťka kolísá mezi 0,1 až 0,3 mm. V okolí terče zrakového nervu (ZN) však dosahuje tloušťka sítnice až 0,56 mm. Směrem do periferie se sítnice ztenčuje, takže na úrovni ekvátoru je její tloušťka 0,18 mm; na ora serrata 0,1 mm. Prostřednictvím RPE je sítnice volně přiložena k cévnatce, pevně je fixována pouze k terči ZN a k ora serrata (tento přední okraj senzorké retiny vymezuje anatomicky pars optica retinae). Mezi senzorkou sítnicí a RPE se nachází potenciální subretinální prostor. Za fyziologických poměrů zde sítnice adhezuje k RPE, avšak za patologických stavů, jako je např. odchlípení sítnice, může v tomto prostoru docházet k akumulaci subretinální tekutiny či krve.

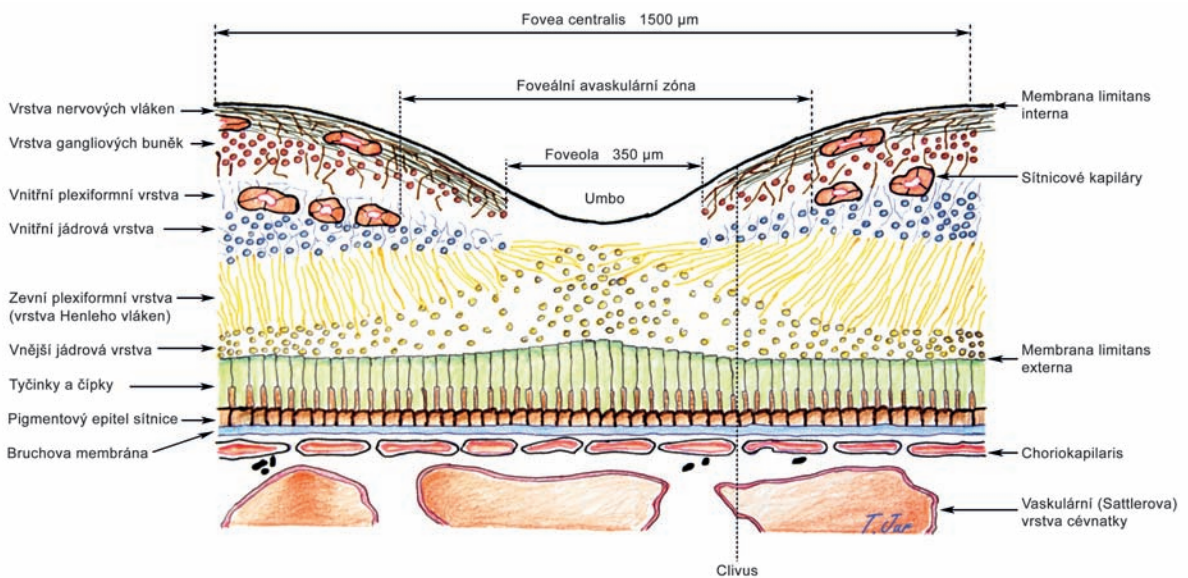
Některé oblasti sítnice vykazují odlišné strukturální uspořádání, které je dáno specializací jejich funkce, a z klinického hlediska může mít jejich postižení zásadní vliv na činnost zrakového orgánu.

**Makulou** rozumíme z pohledu klinické anatomie okrouhlou centrální oblast (area centralis) na zadním pólu oka o průměru 5,5 mm, což odpovídá přibližně 15° centrálního zorného pole. Na rozdíl od extramakulární – periferní – sítnice obsahuje více než jednu vrstvu gangliových buněk (periferní sítnice obsahuje pouze jednu vrstvu). Hranice makulární krajiny korelují s průběhem obou hlavních retinálních temporálních cévních arkád. Makulu utvářejí umbo, foveola, fovea, perifoveální a parafoveální oblast (obr. 1.1).

**Fovea centralis** představuje jamkovitou prohlubeň vnitřního povrchu sítnice uprostřed makuly o průměru 1500 μm (což odpovídá 5° centrálního zorného pole). Nachází se 3 mm temporálně od centra terče ZN. Průměrná tloušťka sítnice je zde 250 μm. Fovea se skládá ze zesíleného okraje, zešikmené stěny pod úhlem 22° – clivus – a spodiny, která odpovídá foveole. Dominantní fotoreceptory fovey představují čípkky. Jejich uspořádání je výsledkem centripetální migrace prvního neuronu a centrifugálního laterálního posunu druhého a třetího neuronu v průběhu maturace fovey, k čemuž dochází tři měsíce před a tři měsíce po porodu. Výsledkem uvedených posunů je anatomicky patrné prohloubení fovey. K centrální migraci fotoreceptorů dochází v oblasti sítnice o průměru 1500 μm (fovea) (obr. 1.2). I když je zde vzhledem k výraznému nakušení průměr jednotlivých čípků zúžený, uchovávají si objem díky svému prodloužení až na 70 μm. Žlutá barva fovey a makuly je dána pigmenty ze skupiny karotenoidů – xantofyly – luteinem a zeaxantinem, které se nacházejí v axonech čípků, v bipolárních a gangliových buňkách. Tyto karotenoidy slouží mimo jiné jako filtr a ochrana proti krátkovlnnému UV záření. Oftalmoskopicky můžeme v této oblasti pozorovat oválný světelný reflex – foveální reflex – způsobený větší tloušťkou sítnice a vnitřní limitující membrány na jejím okraji (obr. 1.3).



Obr. 1.1 Topografie makulární oblasti



Obr. 1.2 Topografie foveální oblasti sítnice